Quick Guide

Mikroskopie in der Hämatologie

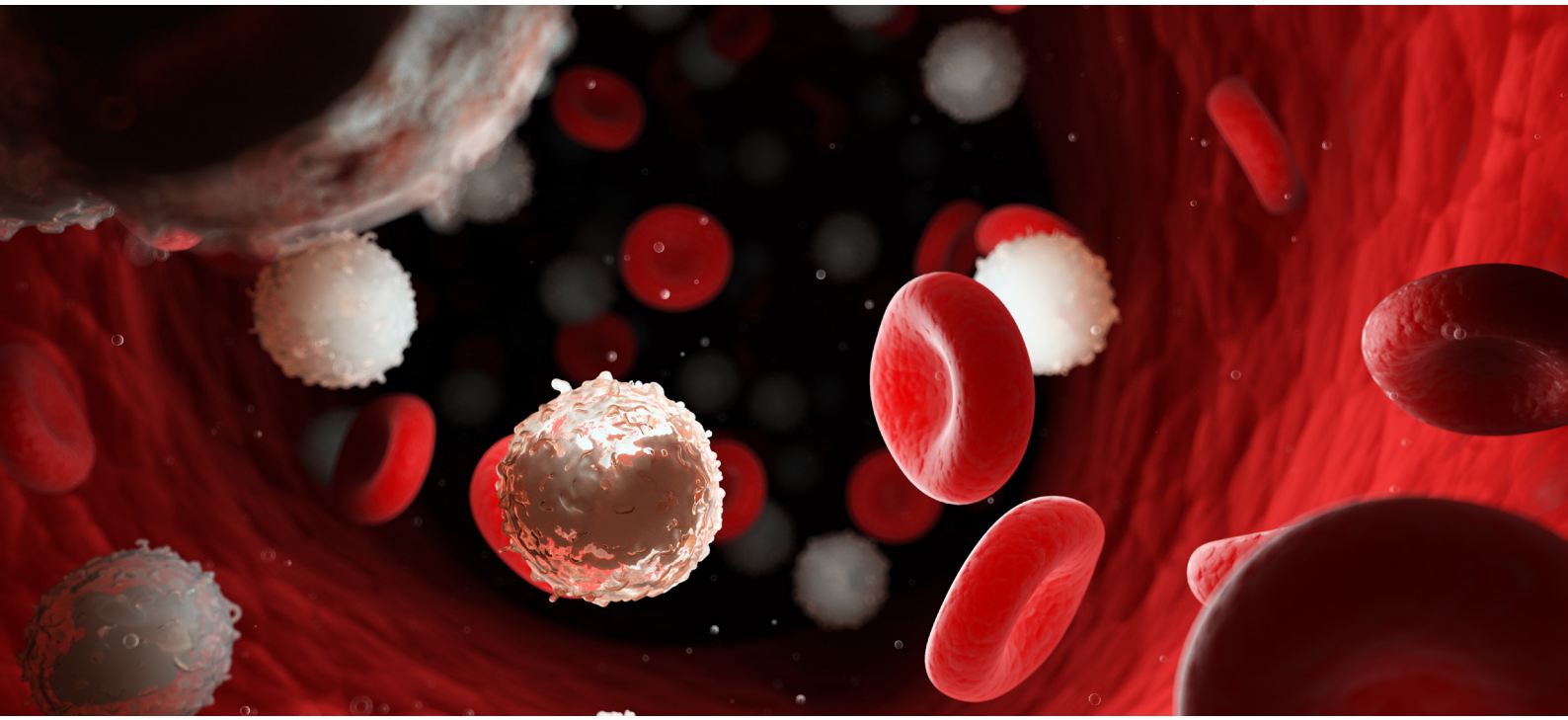

ZEISS

Seeing beyond

Autoren: Dr. Michael Gögler, Anke Koenen
Carl Zeiss Microscopy GmbH, Deutschland
Datum: November 2022

In der Hämatologie befasst man sich mit Blut, blutbildenden Organen und Bluterkrankungen. In klinischen Laboren diagnostizieren Hämatologen verschiedene Bluterkrankungen und Krebsformen, u. a. Hämophilie, Leukämie, Lymphome und Sichelzellanämie, um diese entsprechend zu behandeln. Hierzu untersuchen Hämatologen routinemäßig Ausstriche aus peripherem Blut auf Objektträgern mit einem Mikroskop. Dabei suchen sie nach Anomalien, die auf Bluterkrankungen hinweisen, oder nach Blutparasiten, wie sie z. B. bei Malaria und Filariose auftreten.

Blut – Kreislauf und Blutzellen

Was ist Blut?

Blut ist eine Körperflüssigkeit, die vielfältige Transport- und Regulationsfunktionen erfüllt. Das Herz pumpt das Blut stetig durch den Körper eines Menschen (Abb. 1) und Tiers, sodass alle Zellen mit lebenswichtigen Nährstoffen bzw. Sauerstoff werden. Darüber hinaus werden Kohlenstoffdioxid und andere Abfallprodukte der Zellaktivitäten zu den Lungen, den Nieren und dem Verdauungssystem transportiert, damit sie aus dem Körper ausgeschieden werden können. Blut hilft außerdem bei der Bekämpfung von Infektionen und transportiert Hormone durch den Körper.

Der Blutkreislauf

Der Blutkreislauf besteht aus zwei Arten von Blutgefäßen:

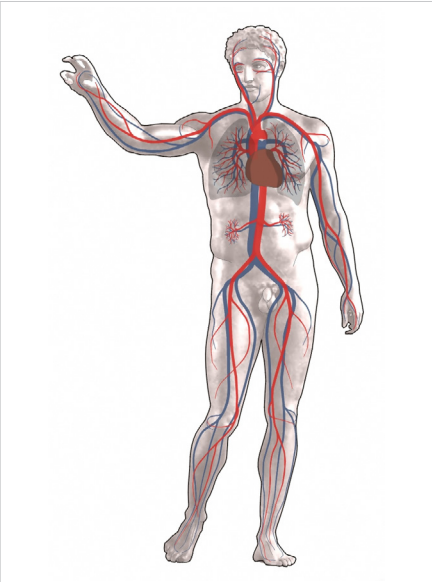

Abbildung 1 *Der Blutkreislauf (Nutzung gemäß CC-by-sa 2.5)**

- Arterien transportieren sauerstoffreiches Blut vom Herzen weg zu den unterschiedlichen Körperbereichen.
- Venen bringen das Blut zurück zum Herzen und zu den Lungen, wo es neuen Sauerstoff aufnehmen kann, der wiederum über die Arterien in den Körper verteilt wird.

Die Blutmenge, die im Körper eines Menschen zirkuliert, ist von dessen Körpergröße und -gewicht abhängig. Je größer oder schwerer ein Mensch, desto mehr Blut benötigt der Körper. Bei durchschnittlich schweren, gesunden Erwachsenen macht die Blutmenge etwa acht Prozent des Körpergewichts aus. Eine Person mit einem Körpergewicht von etwa 70 Kilogramm hat daher etwa fünf bis sechs Liter Blut.

Die Farbe des Bluts

Das Blut im menschlichen Körper ist in verschiedenen Farbabstufungen rot . Die rote Farbe entsteht durch Hämoglobin, einem Proteinmolekül in den roten Blutkörperchen. Hämoglobin enthält Eisen, das mit dem Sauerstoff im Blut reagiert und diesem so seine typische rote Farbe verleiht. Der Sauerstoffgehalt, also die Sauerstoffmenge im Blut, bestimmt den Rotton. Wenn das Blut das Herz verlässt, ist es sauerstoffreich und hellrot. Wenn das Blut wieder zurück ins Herz gelangt, enthält es weniger Sauerstoff und ist dunkler.

Blutbestandteile und ihre Funktion

Blut besteht aus den Blutzellen, also festen Bestandteilen, und einer flüssigen Interzellularsubstanz, dem Blutplasma.

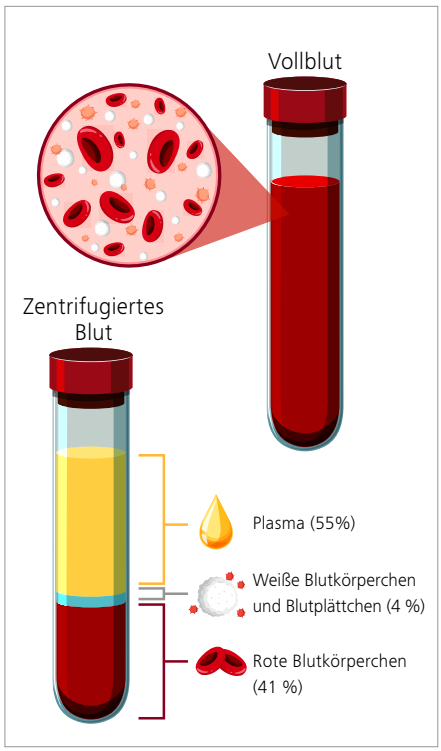

Abbildung 2 *Zusammensetzung des Bluts*

Schon gewusst? Auch die meisten Tiere haben rotes Blut. Es gibt jedoch Ausnahmen:

- Einige Kraken- und Tintenfischarten sowie bestimmte Krustentiere haben blaues Blut. Dies ist auf eine hohe Kupferkonzentration in ihrem Blut zurückzuführen. Kupfer reagiert mit Sauerstoff und verleiht dem Blut so seine blaue Farbe.
- Das Blut des einer Skink-Art (Echse) ist aufgrund einer hohen Konzentration von Biliverdin, einem Abbauprodukt der Leber, grün.

* *https://commons.wikimedia.org/w/index.php?curid=741255*

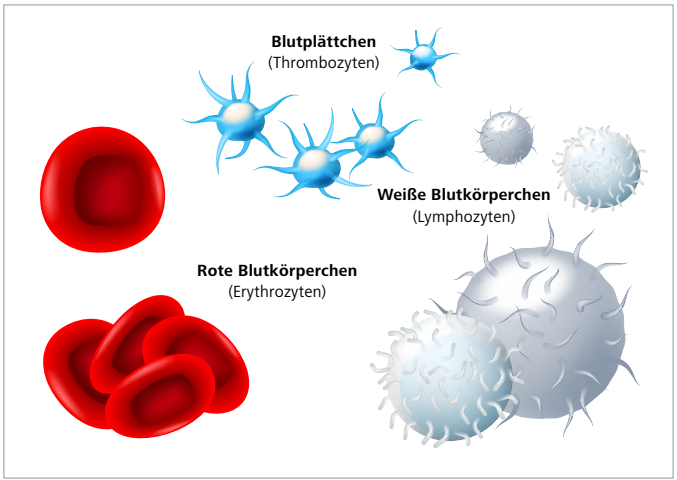

Abbildung 3 *Blutzellen*

Das gelbliche Plasma macht etwa die Hälfte der Blutmenge aus. Es besteht zu 92 % aus Wasser und enthält Nährstoffe wie Glukose, Proteine für die Blutgerinnung, Hormone und Abbauprodukte.

Die andere Hälfte der Blutmenge besteht aus Blutzellen.
Es existieren grundsätzlich drei Arten von Blutzellen.

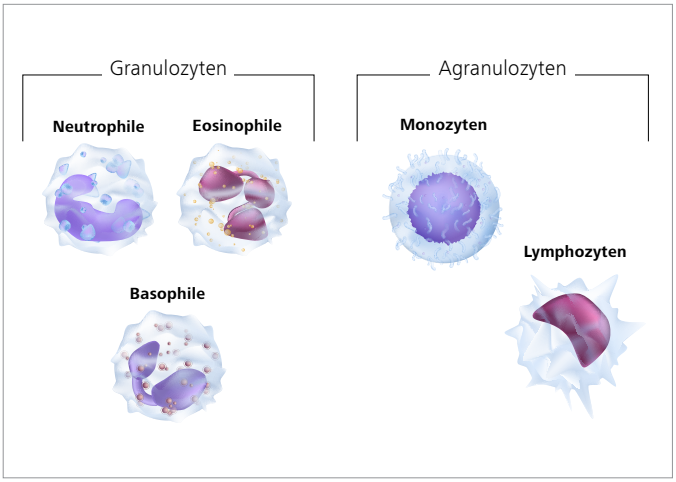

Abbildung 4 *Weiße Blutkörperchen*

Was sind Blutgruppen?

Obwohl sich im Blut aller Menschen dieselben Bestandteile befinden, ist das Blut ist nicht bei allen Menschen gleich. Es gibt verschiedene Blutgruppen, die sich aus dem Vorliegen oder Fehlen bestimmter Antigene und Antikörper auf der Oberfläche der roten Blutkörperchen ergeben.

Es gibt acht Blutgruppen, die mit den Buchstaben A und B und der Ziffer 0 bezeichnet werden. Bei Menschen mit der Blutgruppe A befindet sich ein A-Antigen auf den roten Blutkörperchen, bei Menschen mit der Blutgruppe B entsprechend ein B-Antigen. Einige Menschen besitzen beide Antigene – und haben damit Blutgruppe AB. Menschen mit der Blutgruppe 0 haben weder ein A-Antigen noch ein B-Antigen auf den roten Blutkörperchen. Diese letztgenannte Blutgruppe ist weltweit am häufigsten vertreten. Das Blut bekommt nicht nur einen bis zwei Buchstaben oder eine Ziffer, sondern ist außerdem auch „positiv" oder „negativ". Damit wird angegeben, ob das Blut eines Menschen das sogenannte Rh-Protein enthält („Rhesusfaktor").

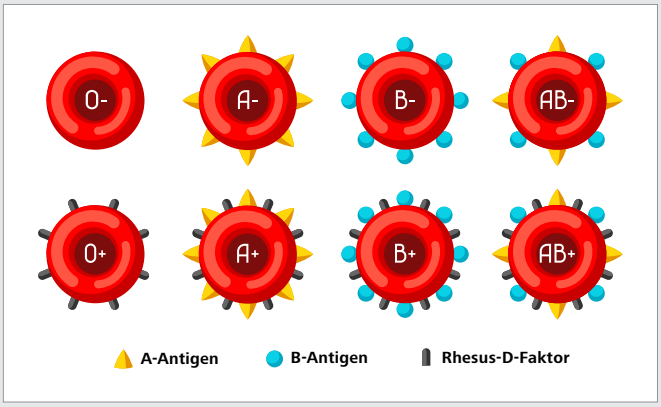

Abbildung 5 *Blutgruppen*

Wenn Ihr Blut „positiv" ist, haben Sie dieses Protein. Ist Ihr Blut „negativ", fehlt es. Rh-positives Blut ist häufiger als Rh-negatives Blut. Beide Varianten sind natürlich völlig normal.

Rote Blutkörperchen (Erythrozyten)	Weiße Blutkörperchen (Leukozyten)	Blutplättchen (Thrombozyten)
Durchmesser: 7,5 µm	Durchmesser: 7 – 20 µm	Durchmesser: 2 – 3 µm
Bildung im Knochenmark	Bildung im Knochenmark oder in der Milz, der Thymusdrüse und den Lymphknoten	
Enthält das Protein Hämoglobin, das Sauerstoff aus der Lunge in die verschiedenen Organe und Gewebe transportiert und für den Abtransport des Kohlenstoffdioxids aus den Geweben in die Lunge sorgt. Durch das Hämoglobin entsteht die rote Farbe des Bluts.	Bestandteil des Immunsystems, das dem Körper hilft, sich gegen Infektionen zu wehren. Sie kommen in Form von Granulozyten, Monozyten und Lymphozyten vor. Die verschiedenen Formen bekämpfen verschiedene Erreger wie Bakterien oder Viren.	Wenn ein Blutgefäß verletzt wird, sammeln sich Blutplättchen im betroffenen Bereich und tragen dazu bei, die „undichte Stelle" wieder abzudichten. Gemeinsam mit bestimmten Proteinen (den sogenannten Gerinnungsfaktoren) stillen die Blutplättchen Blutungen im Körperinneren und an der Haut.
Entwicklung dauert etwa 9 Tage, die Lebensdauer liegt bei etwa 4 Monaten	Je nach Leukozytenart kann die Lebensdauer zwischen einigen Tagen und mehreren Jahren schwanken.	Die Lebensdauer liegt bei etwa 7 bis 9 Tagen.
Eine zu geringe Anzahl roter Blutkörperchen kann sich durch Blässe, Müdigkeit, Luftnot und andere Symptome ausdrücken. Man spricht von einer Anämie.	Je nach Leukozytenart unterscheidet man zwischen unspezifischer Abwehr (Phagozytose) und spezifischer Abwehr (Bildung von Antikörpern).	Thrombozyten sind für die Blutgerinnung und die Hämostase verantwortlich.

Tabelle 1

Die mikroskopische Blutuntersuchung

Die Rolle der Mikroskopie

Die Laboruntersuchung des Blutes ist eine der wichtigsten diagnostischen Routinemethoden im klinischen Labor. Hämatologen untersuchen routinemäßig Ausstriche aus peripherem Blut auf Objektträgern mit einem Mikroskop, um nach Anomalien in den morphologischen Merkmalen der Zellen und des Gewebes zu suchen, die auf Bluterkrankungen hinweisen, oder nach Blutparasiten, wie sie bei Malaria und Filariose auftreten. Ein mikroskopisches Bild kann Informationen zu den Zelltypen liefern, die anhand ihrer Morphologie zu erkennen sind, sowie zur Menge und zur Zusammensetzung der Blutzellen. Um die verschiedenen Zelltypen in einem Monolayer zu erkennen und zu zählen, wird auf Lichtmikroskopie mit bis zu 1000-facher Vergrößerung gesetzt. Die Ergebnisse werden mit einer Digitalkamera dokumentiert. Auf diese Weise können bestimmte Bluterkrankungen oder die Entwicklungsstadien von Parasiten visualisiert werden. In bestimmten Fällen wird die mikroskopische Untersuchung der peripheren Blutausstriche durch eine Knochenmarkuntersuchung ergänzt. Hierfür gibt es verschiedene wichtige Mikroskopietechniken, u. a. Hellfeld, Dunkelfeld, DIC, Fluoreszenz, Immunzytochemie und Immunhistochemie.

Blutausstrich

In einem Blutausstrich werden Blutzellen auf Anomalien hin untersucht, sowohl hinsichtlich ihrer Morphologie als auch ihrer Anzahl. Ein Blutausstrich dient der Erkennung, Diagnose und Überwachung von Defiziten, Erkrankungen und Störungen, die mit der Bildung, Funktion und Lebensdauer der Blutzellen zusammenhängen. In der Regel wird die mikroskopische Analyse eines dünnen Blutausstrichs vorgenommen, wenn das Blutbild oder das Differentialblutbild anormale Ergebnisse liefert. [1]

1. Legen Sie einen sauberen Objektträger auf einer flachen Unterlage ab und geben Sie einen kleinen Tropfen Blut darauf.
2. Setzen Sie das Deckglas in einem Winkel von etwa 30–45° auf.
3. Wischen Sie mit der Kante des Deckglases behutsam über das Blut und erzeugen Sie so den Ausstrich.
4. Der Ausstrich wird luftgetrocknet, mit Methanol auf dem Objektträger fixiert und zur Unterscheidung der verschiedenen Zelltypen eingefärbt.

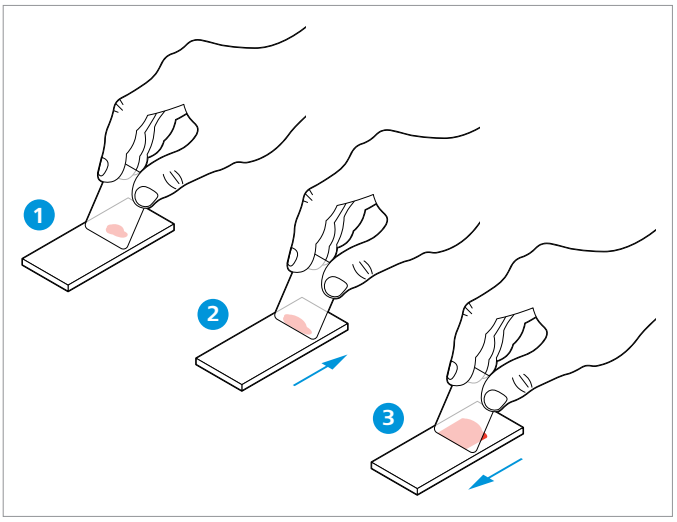

Abbildung 6 *Anfertigen eines Blutausstrichs*

Bei der Anfertigung des Ausstrichs kommt es ganz auf die richtige Technik an. Ein nicht sachgemäß angefertigter Ausstrich ist auch eingefärbt völlig wertlos. Wird das Deckglas zu langsam oder in einem zu kleinen Winkel bewegt, entsteht ein dicker Blutfilm, der sich nicht zur Untersuchung eignet. Wird das Deckglas zu rasch oder in einem zu großen Winkel bewegt, entsteht eine Dünnschicht und der Großteil der Leukozyten sammelt sich in der Ausstrichfahne. Auch Hämolyse (Zerstörung der Zellen durch feuchte Finger), Kratzer oder Löcher führen zu nicht nutzbaren Blutausstrichen.

Knochenmarkuntersuchung

In Situationen, in denen ein Bluttest anormale Ergebnisse zeigt oder nicht genügend Informationen zum vermuteten Problem liefert, kann eine Knochenmarkuntersuchung erforderlich sein. Hiermit werden bestimmte Erkrankungen des Bluts oder des blutbildenden Systems diagnostiziert und überwacht. Fragmente aus dem Knochenmark werden in der Regel separiert oder konzentriert und dann auf mehreren Objektträgern aspiriert. Zum Anfertigen der Ausstriche werden diese Fragmente behutsam zusammengedrückt. Ergänzend werden Blutausstriche aus dem Knochenmark angefertigt.

Abbildung 7 *Beispielabbildung von Auerstäbchen in einer Knochenmarkprobe, ZEISS Axioscope 5*

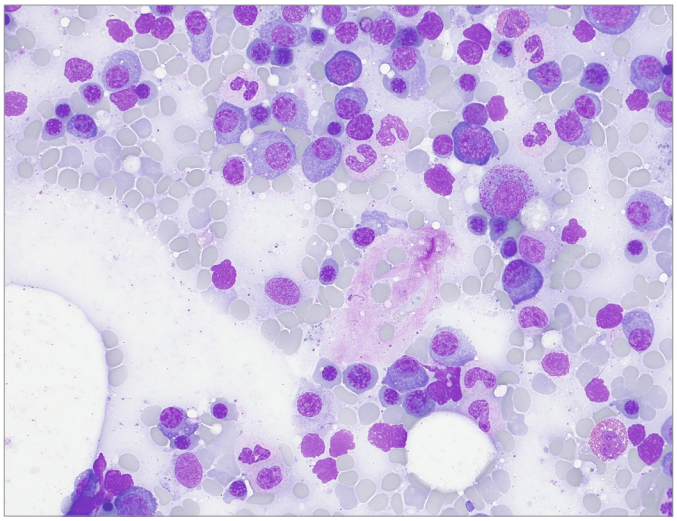

Abbildung 8 *Beispielabbildung von Knochenmark im Hellfeld, ZEISS Axioscope 5, ZEISS Axiocam 208 color, Objektiv: 40×*

Färbungsmethoden in der Hämatologie

In der Hämatologie beruhen die meisten Färbungsmethoden auf panoptischen Färbung nach Pappenheim sowie auf Romanowsky-Färbungen, beispielsweise die Wright-Färbung, die Leishman-Färbung oder die Giemsa-Färbung. Hiermit lassen sich Anomalien bei Erythrozyten, Leukozyten oder Thrombozyten nachweisen. Die Objektträger müssen vor der Färbung in jedem Fall vollständig trocknen. Andernfalls besteht das Risiko einer Denaturierung der weißen Blutkörperchen, wodurch die ordnungsgemäße Differenzierung beeinträchtigt werden könnte. Der Blutausstrich muss nach der Anfertigung so rasch wie möglich trocknen.

Pappenheim-Färbung*

Artur Pappenheim (1870–1916) war ein deutscher Hämatologe. Die Pappenheim-Färbung (oder May-Grünwald-Giemsa-Färbung) ist eine panoptische Differentialfärbung, die das Färbeverhalten der Giemsa- und der May-Grünwald-Färbung nutzt. Hiermit lassen sich alle mikroskopischen Erscheinungen in der Routinediagnostik klar und in unterschiedlichen Farben vor einem sauberen Hintergrund darstellen, sodass selbst kleinste Abweichungen mühelos erkennbar werden.
Bei der Pappenheim-Färbung werden die Präparate mit konzentrierter May-Grünwald-Lösung fixiert, mit verdünnter May-Grünwald-Lösung gefärbt und (nach dem Abspülen mit Aqua destillata) mit Giemsa-Lösung gegengefärbt. Die Zellkerne sind in der Probe rotviolett, das Plasma der Lymphozyten und der Monozyten ist bläulich und das Plasma der Granulozyten ist blassrosa.

Blutbestandteil	Einfärbung
Erythrozyten	rosa
Kerne der Leukozyten und kernhaltige Erythrozyten	rotviolett
Eosinophile Granula	ziegelrot bis rotbraun
Basophile Granula	dunkelviolett bis schwarz
Neutrophile Granula	hellviolett
Zytoplasma der Lymphozyten	hellblau
Monozytenplasma	graublau

Tabelle 2

Giemsa-Färbung*

Die Giemsa-Färbung beruht auf der Romanowsky-Färbung und wurde nach dem deutschen Chemiker Gustav Giemsa benannt. Diese Differentialfärbung umfasst eine Mischung der Farbstoffe Azur, Methylenblau und Eosin. Die Färbung ergibt ein Differentialblutbild, in dem die nukleäre und die zytoplasmische Morphologie der verschiedenen Blutzellen unterschieden werden. Rote Blutkörperchen werden rosa eingefärbt, Blutplättchen blassrosa, das Zytoplasma der Lymphozyten blau und das Chromatin der Leukozyten magenta. Mit der Giemsa-Färbung lassen sich auch Blutparasiten wie Malariaparasiten und andere Spirochäten sowie Protozoen einfärben.

Wright-Färbung*

Diese Technik, eine Modifizierung der Romanowsky-Färbung, ist nach James Homer Wright benannt. Bei der Wright-Färbung stehen mehrere Varianten zur Auswahl, die sich aus dem unterschiedlichen Verhalten der Färbung und des Puffers sowie aus der unterschiedlichen Filmdicke ergeben. Die Wahl der Mischrezeptur ist dabei weniger ausschlaggebend als die konsequente Anwendung der Färbungstechnik. Die Lösung besteht klassischerweise aus den Farbstoffen Eosin (rot) und Methylenblau und bietet eine ähnliche Färbung wie die panoptische Methode. Bei richtiger Ausführung erscheinen die roten Blutkörperchen gelblichrot und die Neutrophilen zeigen dunkelviolette Kerne, rotviolette Granula und blassrosafarbenes Zytoplasma. Diese Methode ist beim Differentialblutbild weit verbreitet, das in der Regel angefordert wird, wenn Verdacht auf eine Infektion oder bestimmte schwere Erkrankungen besteht.

Anwendungsbeispiele

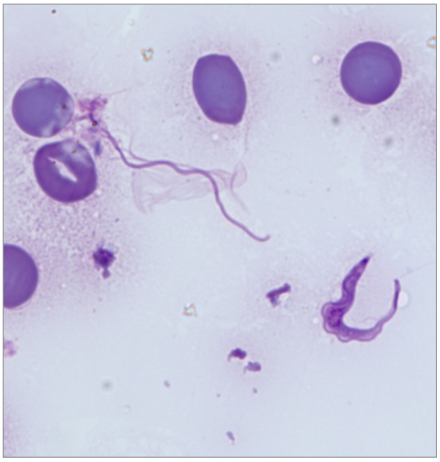

Abbildung 9 *Beispielabbildung des Parasiten* Trypanosoma brucei gambiense *in menschlichem Blutausstrich, Giemsa-Färbung*

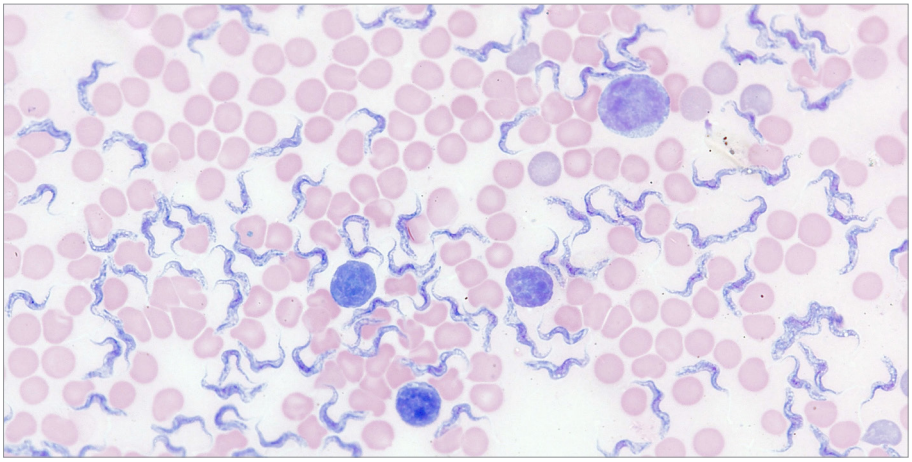

Abbildung 10 *Beispielabbildung eines Blutausstriches, Giemsa-Färbung*

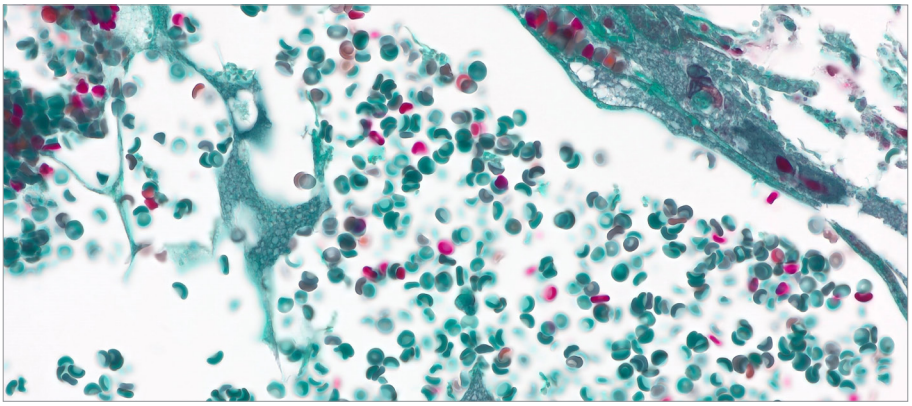

Abbildung 11 *Beispielabbildung von Blutgefäßen*

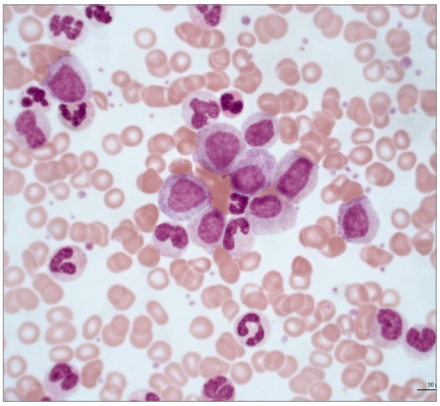

Abbildung 12 *Beispielabbildung von Blut mit Leukozyten*

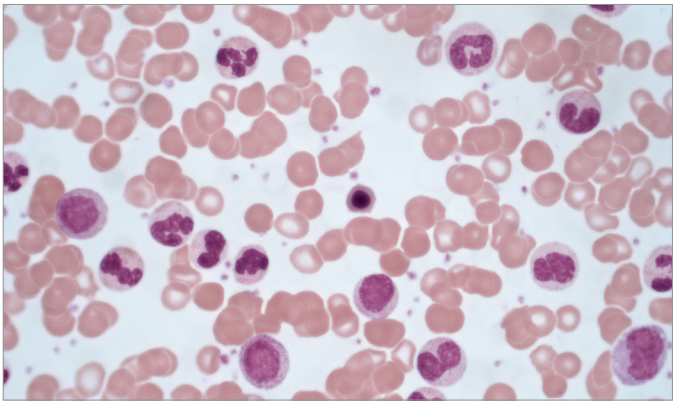

Abbildung 13 *Beispielabbildung polychromer Erythrozyten; anormal, da diese Zellen nur im Knochenmark vorkommen sollten, nicht im Blut*

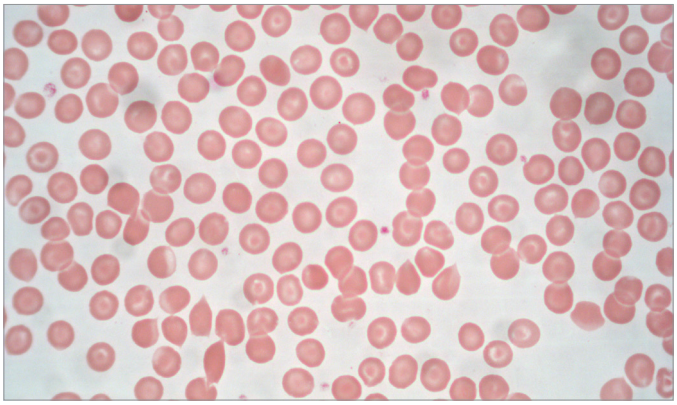

Abbildung 14 *Beispielabbildung von Erythrozyten*

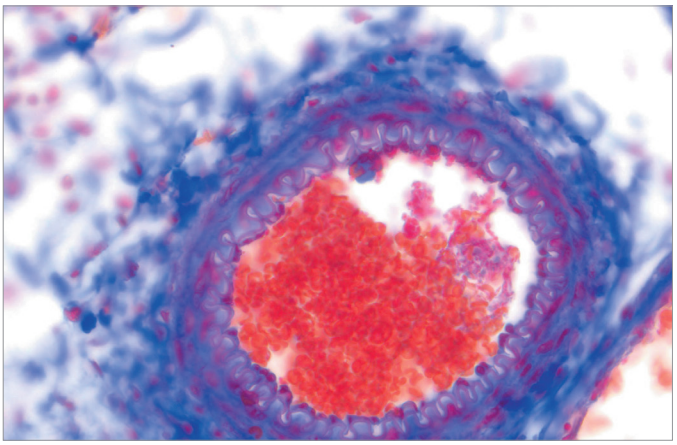

Abbildung 15 *Beispielabbildung eines Blutgefäßes, Azanfärbung; orange: Zytoplasma, rot: Zellkern, blau: Kollagen; Plan-Apochromat 20×/0,8*

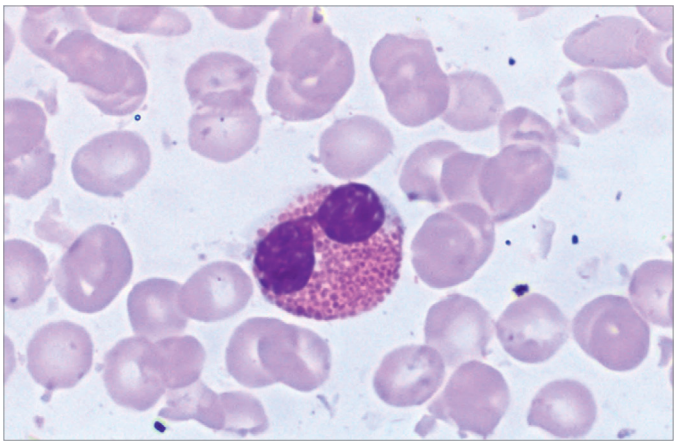

Abbildung 16 *Beispielabbildung eines nicht abgedeckten Blutausstriches (Mensch), Wright-Färbung, Achroplan 100×/1,25 Oil*

Abbildung 17 *Beispielabbildung von Blutzellen eines Python in einer STEM-Aufnahme mit dem EVO® STEM-Detektor mit 20 kV*

Geeignete Mikroskopausrüstung

Für die Untersuchung eines peripheren Blutausstrichs wählt ein Hämatologe zunächst ein Objektiv mit geringer Vergrößerung, in der Regel 20× oder 10×. So erhält der Hämatologe einen Überblick über die Dichte der roten und weißen Blutkörperchen, die Anzahl der Erythrozyten, die Farbe sowie über die allgemeine Morphologie und etwaige auffällige Zelleinschlüsse. Bei stärkerer Vergrößerung (in der Regel 60× oder 100×, bei Knochenmark ggf. 40×) wird ein manuelles Differentialblutbild ausgezählt und die Morphologie der roten und weißen Blutkörperchen visualisiert (u. a. zur Untersuchung auf Vorliegen von Einschlüssen oder Krankheitserregern). Eine sehr gute Unterscheidung der Zelltypen und der deutlich sichtbaren zellulären Details ist unabdingbare Voraussetzungen für die Hämatologie. Hämatologen sind auf kristallklare Bilder angewiesen, auf denen morphologische Details wie filigrane Granula, stäbchenförmige Einschlüsse, Unregelmäßigkeiten der Zellmembran oder Risse im Zellkern ersichtlich werden. Auch auf die höchstmögliche Farbtreue kommt es an, wenn Blutausstriche und Knochenmarkpräparate untersucht werden sollen. Neben der Hellfeldmikroskopie kommen bei bestimmten Proben auch die Phasenkontrast- und die Polarisationsmikroskopie zum Einsatz. Hämatologische Färbungen* bewirken eine gute Transparenz der Probe und verleihen den Zellmerkmalen bestimmte Farben, doch die optische Qualität des Mikroskops, die Wiedergabetreue der angeschlossenen Kamera für die digitale Dokumentation und das ergonomische Design des Instruments können die Untersuchung der Patientenproben entscheidend beeinflussen.

ZEISS Axiolab 5

Axiolab 5 wurde für die täglichen klinischen Routinearbeiten in Ihrem Hämatologielabor entwickelt. Die weiße LED-Beleuchtung mit extrem hohem Farbwiedergabeindex ist ideal für die Visualisierung von peripheren Blutausstrichen und Knochenmarkproben in Echtfarbe.

Die konstante Farbtemperatur der LED vereinfacht den Systembetrieb und die digitale Dokumentation. Kombiniert mit der Mikroskopkamera Axiocam 208 color eröffnen sich Ihnen sämtliche Vorteile des Smart Microscopy-Konzepts. Sie werden überrascht sein, wie einfach Ihnen diese komplett neue Art der digitalen Dokumentation von der Hand geht. Fokussieren Sie auf Ihre Probe und drücken Sie auf einen einzigen Knopf – schon erhalten Sie ein gestochen scharfes, farbechtes Bild. Das 4K-Livebild zeigt Ihre Probe genau so, wie Sie sie durch das Okular sehen. Sämtliche Details und feine Farbunterschiede bleiben deutlich erkennbar. Die Kameraparameter müssen nicht manuell angepasst werden – das spart Zeit, die Sie an anderer Stelle sinnvoller nutzen können. Die hochauflösenden Livebilder vereinfachen die Besprechung kritischer Fälle im Kollegenkreis.

ZEISS Axioscope 5

Axioscope 5 mit Axiocam 208 color macht die Dokumentation Ihrer Hämatologieproben viel effizienter. Die Plan-Neofluar-Objektive sorgen für die nötige Visualisierung feiner Farbunterschiede, selbst bei anspruchsvollen Proben wie Knochenmarkausstrichen. Der Farbeindruck erscheint im Kamerabild genau so wie beim Blick durch das Okular. Dieses smarte Mikroskop passt Helligkeit und Weißabgleich automatisch an, was die digitale Dokumentation im Rahmen Ihrer klinischen Routine sehr einfach macht.

Sie müssen sich nur auf Ihre Probe konzentrieren und den ergonomischen Aufnahmeknopf am Mikroskop drücken. Zudem lässt sich die Kamera in Laborinformationssysteme auf Basis des Twain-Standards integrieren, sodass die Bilder unter der Patienten-ID gespeichert werden können.

* Der Anwender ist für korrekte Verfahren der Probenpräparation und Anwendung der Färbungsmethoden verantwortlich.

Referenzen

[1] https://www.cdc.gov/dpdx/diagnosticprocedures/blood/specimenproc.html

Weiterführende Whitepaper

[1] https://p.widencdn.net/rg433b/EN_wp_microscopic-examination-blood
[2] https://p.widencdn.net/8azb8g/EN_wp_Axio-Lab-A1-Malaria
[3] https://p.widencdn.net/zuwbem/EN_wp_EVO_python-blood-analysis

Carl Zeiss Microscopy GmbH
07745 Jena, Deutschland
microscopy@zeiss.com
www.zeiss.com/microscopy

Nicht alle Produkte sind in jedem Land erhältlich. Die Verwendung von Produkten für medizinische Diagnosen, Therapien oder Behandlungen unterliegt möglicherweise lokalen Beschränkungen.
Nähere Informationen erhalten Sie bei Ihrem ZEISS Vertriebsmitarbeiter.
DE_41_013_225 | CZ 11-2022 | Design, Lieferumfang und technische Weiterentwicklung können jederzeit ohne Ankündigung geändert werden. | © Carl Zeiss Microscopy GmbH